Aus dem Pathologischen Institut der Universität Breslau
Direktor: Prof. Dr. Henke

Ueber einen Fall von Kongenitaler Cystenniere und Cystenleber mit besonderer Berücksichtigung ihrer Genese!

Inaugural-Dissertation

zur Erlangung
der medizinischen Doktorwürde

bei der
Hohen Medizinischen Fakultät
der
Schlesischen Friedrich-Wilhelms-Universität zu Breslau

vorgelegt von

Egon Kast
Approbierter Arzt

Breslau 1928
Druck Anton Schreiber, Breslau

Gedruckt mit Genehmigung der medizinischen Fakultät
der Universität Breslau.

Berichterstatter: Professor Dr. Henke

.....

R. UNIV
BIBLIOTHEEK
LEIDEN

Meinen lieben Eltern

Meiner lieben Braut

Digitized by the Internet Archive
in 2026

https://archive.org/details/IA41548228_0046

„Die Entwicklungsgeschichte ist der wahre Lichtträger für Untersuchungen organischer Körper.“ Dieses Wort von Carl Ernst von Baer ist gerade für das Verständnis der kongenitalen Cystenniere und Cystenleber von größter Bedeutung. Nur durch eingehendes Studium der embryonalen Nieren können wir uns die Entwicklungsstörungen der Niere, wie sie in den Cystennieren vorliegen, erklären. So waren diese Mißbildungen immer geeignet, in hohem Maße das Interesse der Pathologen zu beanspruchen. Außer für diese aber haben Cystennieren auch für die Geburtshelfer immer Bedeutung gehabt, zumal sie in ausgesprochenen Fällen ein Geburtshindernis darstellen, ja die Geburt eines solchen Fötus per vias naturales sogar unmöglich machen können. Von älteren Autoren haben solche Fälle Osiander und Lannelonque beschrieben. Bei letzterem handelte es sich um einen acht Monate alten Fötus, dessen Geburt erst nach der Evisceration vonstatten ging. Aehnliche Fälle, in denen zum größten Teile erst nach Zerstückelung des Fötus die Extraktion möglich war, haben Hörning, Mansa und Voss mitgeteilt.

Um gleich auf die Ursache der Entstehung von kongenitalen Cystennieren oder, wie sie andere Autoren nennen, von polycystischer Degeneration der Nieren zu kommen, so sind darüber die verschiedensten Theorien anhängig gemacht worden, deren wichtigsten ich anführen werde.

An erster Stelle ist hier Virchow zu nennen, der zu dem Resultat kam, daß die Cysten als sogenannte Retentionscysten zu erklären seien. Dabei glaubte Virchow, „daß es sich um eine angeborene Verstopfung der Ausführungsgänge gehandelt hätte, die ihrerseits durch eine Entzündung und Obliteration der geraden Harnkanälchen (Nephropapillitis fibrosa) verursacht wäre“. Aehnliche Ansichten äußerten später Rokitansky, Freriss und Förster. Diese aber nehmen im Gegensatz

zu Virchow an, daß durch Verlegen der Lumina der Harnkanälchen durch Konkremente von harnsauren Salzen es zu diesen cystischen Degenerationen in den Nieren kommen könne. Freriss sieht wieder das ursächliche Moment in Fibrincylindern und Johann spricht von zusammengeballten abgestoßenen Epithelien, die eine desquammative Nephritis bedingen. Diese Retentions- und Entzündungstheorie wurde später fallen gelassen, da es bis jetzt noch nicht möglich war, irgendwelche entzündliche Veränderungen in den Nieren festzustellen, oder aber die wirklich vorhandenen Entzündungsvorgänge wurden erst als sekundär entstanden gedeutet.

Eine weitere Theorie erklärt diese Bildungen als papillären Adenom. Vertreter dieser Ansicht sind Chotinsky und Philippson. Tatsächlich ist es nun in einer sehr geringen Anzahl der beschriebenen Fälle gelungen, nachzuweisen, daß diese kleinsten Cystchen adenomartigen Bau aufweisen.

Auch einfache Adenome kommen in den Nieren vor. Diese bestehen teils aus niedrigen kubischen Zellen, teils aus hohem Cylinderepithel. Es handelt sich bei allen diesen Theorien um die Grundfrage: ist die Cystenniere eine eventuelle Geschwulst oder ist sie als eine Mißbildung aufzufassen?

C. von Kahlden, Nauwerk und Hufschmid betonen den Geschwulstcharakter der Cystenniere. C. v. Kahlden fand bei seinem Falle außer Bindegewebswucherungen noch solide Epithelsprossen und vergleicht daher seinen Befund mit dem eines Adenokystoms der Ovarien. Französiche Autoren so Léjars schließen die Bindegewebswucherungen ganz aus und halten Epithelwucherungen für das Primäre und vergleichen diese Befunde bei der Cystenniere mit ähnlichen Bildungen im Hoden und in der Mamma. Auch andere französische Autoren, so vor allem Sabourin, Cornil und Brault vertreten die Ansicht, daß es sich bei der Cystenniere um eine primäre Geschwulstbildung handle. Durch eine primäre Cirrhose oder auch durch Entzündungsvorgänge kommt es dann sekundär zur aktiven regenerativen Wucherung der Harnkanälchenepithelien, die dann schließlich zur Cystenbildung führen kann. In diesem Zusammenhange sei allgemein pathologisch auf die Bedeutung der chronischen Entzündung als Grundlage für die Geschwulstbidung verwiesen.

Deutsche Autoren, unter anderen auch von Kahlden, stellten in ihren Arbeiten fest, daß es sich bei der Cysten-

niere vor allen Dingen um einen Ausfall der eigentlichen Nierenelemente handle, von denen etwa nur der 8. Teil angelegt sei. Aus diesem Grunde sei auch die Bezeichnung Adenom nicht korrekt; am besten würde man die Cystenniere wegen der Bindegewebswucherung mit einem Fibrom vergleichen, selbst wenn an einzelnen Stellen Epithelproliferationen gefunden würden. Am ehesten können wir dieses feinfaserige, zart gefügte, sehr reichlich entwickelte Bindegewebe, in denen große Kerne in verhältnismäßig weiten Abständen sich finden, mit einem Befunde, wie wir es beim Fibroma molluscum antreffen, vergleichen. Herxheimer erhob Befunde, wie man sie sonst bei hyperplastischen Nieren sieht, und spricht von Bildern, die an das Gewebe der Thyreoidea erinnern.

In Verfolg seiner Anschauung faßt Eugen Albrecht die Cystennieren als Harmartome auf; er versteht darunter solche Fehlbildungen, welche in hyperplastischer Form auftreten und ihrer äußereren Form nach mehr an Geschwülste erinnern. Es handelt sich dabei um abnorme Persistenz embryonaler Gewebe, also nicht um echte Geschwülste. Eine nicht haltbare Erklärung gibt Nieberding. Er fand in seinem Falle keinen Ductus-Botalli und zieht daraus den Schluß, daß die Cirkulationsstörung die primäre Ursache der Degeneration beider Nieren wäre. Der mangelnde Ductus-Botalli hätte eine venöse Stauung in den Nieren bedingt, als deren Folgen eine cystische Entartung eingetreten sei. Hier handelt es sich aber sicherlich um einen zufälligen Nebenbefund, der nicht als Ursache der Mißbildung in Frage kommt, da der Ductus-Botalli bei anderen Autoren und auch in meinem Falle vorhanden war.

Bei den Fällen von Nierencysten ist es auffallend, daß eine Menge von Autoren diese in Kombination mit anderen Mißbildungen gesehen und beobachtet haben, eine Tatsache, die in der Auffassung der Cystenniere als Fehlbildung ihre einfache Erklärung findet. So wurde mehrere Male eine Hypertrophie des rechten Ventrikels mit offenem Foramen ovale und Ductus-Botalli beobachtet. Andere Autoren fanden Anencephalie oder Fehlen des Kleinhirns (Singer) Hydrocephalus externus et internus, cystische Erweiterung des Pankreas (Kaufmann und Cruveilhier) und den oben schon erwähnten Mangel des Ductus-Botalli. Bei anderen Kindern wurden überzählige Zehen und Finger und enorm kleine und kurze Extremitäten gefunden. Schapmann fand in seinem Falle Duplizität des Uterus, Heusinger Mangel der rechten unteren Ex-

tremität und der rechten Hälfte der weiblichen Genitalien. Lehmann sah bei einem Falle von Cystenniere mit Cystenleber gleichzeitig Hufeisenniere und Klumpfüße.

Endlich gibt es Fälle, in denen überhaupt kaum noch normales Gewebe in den Nieren vorhanden ist. Hier spricht man von eigentlichen Cystennieren. Bei diesen Formen sind gewöhnlich beide Nieren um ein Vielfaches ihrer Norm vergrößert. Diese Arten von Cystennieren sind immer angeboren und können, wie schon besprochen, zu einem ausgesprochenen Geburtshindernis führen. Wenn wir diese Form bei Erwachsenen als zufälligen Sektionsbefund finden und uns wundern, wie derartige Nieren überhaupt im Stande sind, normalen Urin zu produzieren, ja überhaupt die Menschen befähigen, weiterzuleben, so sieht man mikroskopisch doch noch ganzes unversehrtes Nierenparenchym, das für das Fortbestehen des Lebens ausreicht. Verhältnismäßig häufig kommt die Cystenniere in Kombination mit Cystenleber vor. Allmählich aber geht immer mehr Nierengewebe zugrunde, oft verstreichen darüber allerdings Jahre und Jahrzehnte, und endlich erfolgt in solchen Fällen schließlich auch ein Mal der Tod an Niereninsufizenz. Diese Art wird am besten als eine congenitale Mißbildung, beziehungsweise als Hemmungsbildung betrachtet. Vertreter dieser Theorie sind vor allen Hildebrand, Hanau, Ribbert und Busse. Worauf nun diese Hemmungsbildung in letzter Linie zurückzuführen ist, ist schwer zu beantworten und noch nicht vollständig erklärt. Bestimmt aber ist, daß es sich um eine Störung in der Entwicklung der Niere, also um eine vitium primae formationis handelt.

Namhafte Autoren haben über die Cystenniere gearbeitet und die verschiedensten Theorien zu ihrer Erklärung aufgestellt.

An erster Stelle ist Ribbert zu nennen: er behauptet, daß sich die Niere aus zwei sich entgegen wachsenden Keimen entwickelt, und daß bei der Cystenniere gerade die Bildung des sogenannten Verbindungsstückes zwischen geraden Harnkanälchen einerseits und Glomeruli andererseits ausbliebe und daß aus diesem Grunde sich dabei beide Anlagen: die Harnkanälchen und die Glomeruli getrennt von einander entwickeln und bei mangelnder Vereinigung unter Umständen cystisch entarten können.

Eine ähnliche Ansicht vertritt Erich Meyer. Nach ihm entwickelt sich die erste Anlage der Niere aus dem

Urnierengang. Aus diesem entstehen mit Sicherheit, wie dies auch v. Kupffer in seiner Arbeit: „Untersuchungen über die Entstehung des Harn- und Geschlechtssystems“ schon im Jahre 1865 nachgewiesen hat, Ureteren, Nierenbecken und die geraden Harnkanälchen. Die übrigen bindegewebigen Teile der Niere entwickeln sich nach E. Meyers Meinung von dem umgebenden Nierenparenchym. V. Kupffer und sein Schüler Riede schließen sich im allgemeinen E. Meyer an, glauben aber annehmen zu müssen, daß sich die Epithelien der Tubuli contorti, die Henlesche Schleife und die Bowmansche Kapsel nicht einfach aus dem Urnierengang allmählich weiter entwickeln, beziehungsweise herausdifferenzieren würden, sondern daß sie aus einem selbständigen Gewebe — dem Blastem —, welches im Beginn der Ureterensprossung schon als selbständige Gewebe neben diesem angelegt sei, unabhängig davon entstehen und erst später mit der von unten her wachsenden Kanalanlage sich verbinden. Danach würde also doch das Bildungsmaterial der Niere in seiner Gesamtheit aus einer gemeinsamen Anlage dem Urnierengang entstehen, sich aber frühzeitig aus zwei verschiedenen und unabhängig voneinander entwickelten Kanalsystemen — nämlich Urnierensproß und Blastem — zur Niere zusammensetzen. Allerdings verwachsen beide Systeme schon frühzeitig miteinander. Die Entstehung der Cystenniere aus zwei verschiedenen Kanalsystemen wird als dualistische Theorie bezeichnet. Dieser dualistischen Ansicht jener Autoren steht eine unitare gegenüber, die wohl heute die verbreiteste sein dürfte. Vertreter dieser Theorie sind vor allem Kallmann und neuerdings v. Hansemann. Diese sind der Meinung, daß sich die Niere nicht aus zwei Anlagen entwickelt, sondern aus einer Quelle, dem Wolfschen-Gang entsteht.

Außer dieser Theorie gibt es noch eine weitere, ebenfalls monistische, deren Vertreter Vaerst und Guilleben sowie dessen Schüler Schenkel und Beck sind. Sie glauben, daß aus dem Nierenbecken überhaupt keine Harnkanälchen gebildet würden, sondern daß diese alle sich auf eine Bildung von oben her — vom Blastem aus — bilden. Vertreter dieser Ansicht ist Hornowski, der in seiner Arbeit an Hand einer gut durchdachten Methode seine Ansicht zu beweisen sucht. Da diese Methode in der Literatur nie angeführt ist, will ich sie hier erwähnen.

Er beschrieb einen Fall von Cystenniere, in dem die einzelnen Cystchen ziemlich groß waren. Er stach eine

makroskopisch große Cyste an, ließ die Flüssigkeit ausfließen und injizierte in diese Stelle Lithiumkarmin mit einem Trichter, den er in einem Meter Entfernung über der Niere anbrachte und acht Stunden über der Niere ließ. Das Lithiumkarmin sollte dadurch auf natürlichem Wege in die Niere gelangen und alle Teile, die mit der angestochenen Cyste in Verbindung standen, ausfüllen. Dabei fand er nun, daß die Karminfärbung beinahe die ganze Rindenschicht bis zur Papille ausfüllte und auch zahlreiche nachbarliche Kanälchen gefüllt hatte. Er machte später die Niere mittels Anilin durchsichtig. In das Nierenbecken war das Lithiumkarmin nirgends vorgedrungen, da das Nierenbecken durch vorgelagertes Bindegewebe gänzlich abgeschlossen war. Auch fand er nirgends entzündliche Veränderungen oder Zeichen einer abgelaufenen Entzündung, sondern kommt auf Grund seiner Beobachtung zu dem Schlusse, daß eine Entwicklungshemmung der Grund für die Cystenbildung sei. Weiter gibt er an Hand einer schematischen Zeichnung die verschiedenen Entwicklungsstadien der Niere an. Nach seiner Meinung unterscheidet man vier verschiedene Entwicklungsepochen, die Bezug auf Harnkanälchen und deren Vereinigung mit dem Nierenbecken haben. Im ersten Stadium sehen wir an den Stellen, an denen Harnkanälchen angelegt sind, nur vereinzelte Zellnester ohne Lichtung. Im zweiten Stadium haben sich aus diesen Zellnestern die ersten Anlagen von Glomeruli mit Kanälchen schon gebildet. Das Lumen der Kanälchen ist in den untersten Partien noch verschlossen und zeigt am Ende keinerlei sprossendes Epithel. Im dritten Stadium ist das Lumen gänzlich offen und zeigt am unteren Ende sprossendes Epithel, welches das Nierenbecken eben berührt. Im vierten Stadium endlich sehen wir, wie das sprossende Epithel das Lumen des Nierenbeckens erreicht und sich mit ihm verbunden hat, der Anschluß also hergestellt ist. Hornowski glaubt nun hieraus schließen zu können, „daß die Epithelherde in der Niere für ein aus den Zellnestern noch nicht gebildetes Kanälchen und die Mehrschichtigkeit des Wandepithels der Kanälchen für eine Lichtung zu halten sei". Weiter glaubt er hieraus schließen zu können, daß die Harnkanälchen sich nicht als Verzweigungen des Nierenbeckens entwickeln, sondern nephrogen, und möglicherweise das Nierenbecken überhaupt keine Harnkanälchen bildet, sondern von ihm unabhängig entwickelte Kanälchen erst später hineinwachsen. Er kommt am Schlusse seiner Arbeit zu folgender Anschauung:

1. „Die Harnkanälchen entstehen unabhängig vom Nierenbecken".

2. „Die Nierencysten, wenigstens die angeborenen, entstehen infolge des Nichtzusammenwachsens der Harnkanälchen und des Nierenbeckens".

Ueber Cystenleber haben Terburgh und nach ihm Erich Opitz und auch Vorpahl alles Wissenswerte in ihren Arbeiten gebracht. Das Bild der Cystenleber ähnelt in vieler Beziehung dem der Niere. Was sie von den Nierenbefunden unterscheidet, ist, um es gleich vorweg zu nehmen, lediglich das Fehlen jeder erheblichen Bindegewebswucherung. Allgemein wird angenommen, daß die Cystenleber auf einer kongenitalen Anlage und zwar auf einer Abschnürung der Gallenwege beruhe. Die Anfänge der Cystenbildung in der Leber sind allerdings lange nicht so eingehend wie jene der Cystenniere untersucht worden. — Die Lebercysten selbst können ganz verschieden sowohl in Form wie auch in Größe sein. Die kleinsten erreichen etwa Hanfkorngröße, die größten die Gestalt eines Hühnereies. Auch ihr Sitz ist nicht unbeträchtlichen Schwankungen unterworfen. Die einen sitzen mehr peripher und lassen in den zentralen Leberpartien genug vollkommen normales Gewebe zwischen sich, die anderen mehr zentral unter Auslassung der peripheren Partien, eine dritte wohl häufigste Kategorie durchsetzt die Leber gleichmäßig und vollständig. In der Literatur sind Lebercysten von ganz kolossalen Ausmaßen beschrieben worden. So geben Dmochowski und Janowski bei einem Fall, den sie beschrieben, ein Gewicht der Leber von über 21 Pfund an. Kaufmann hat eine Leber von etwas über 14 Pfund Gewicht beobachtet. Ein anderer Beobachter, Plenk, fand 8 Liter Flüssigkeit nach Punktion eines Falles von Lebercysten.

Auch über die Entstehung der Lebercysten herrschen wieder die verschiedensten Ansichten, deren Wichtigsten ich kurz schildern möchte. Von älteren Autoren führe ich als ersten Rokitansky an. Er kommt zu dem Schlusse, daß die Lebercysten an und für sich viel seltener als die Nierencysten seien und in Fällen ihres Auftretens gewöhnlich in Kombination mit Nierencysten gefunden würden. Die Cysten sind für gewöhnlich mit serösem Inhallt gefüllt und kommen sowohl einzeln, wie auch in großen Mengen vergesellschaftet in der Leber vor. Entstanden denkt sich Rokitansky die Cystenleber aus zwei verschiedenen Anlagen: „einmal aus abgeschnürten blasigen

Erweiterungen hervorgegangen; die zweite Anlage soll durch Schrumpfung bindegewebiger Granulationen und Erguß in den entstandenen Hohlraum erfolgen". Eine weitere mehr unitare Theorie entwickelt Orth, der glaubt, daß alle Cysten in der Leber Gallengangscysten seien und nur aus Gallengängen hervorgehen.

Sabourin gibt in seiner Arbeit über die Entstehung der Lebercysten eine genaue Einteilung. Nach ihm ordnet man die Lebercysten an:

1. Eigentliche biliare Cysten von größeren Kanälen.
2. Angiomatöse biliare Cysten aus Kanälchen, die aus Leberzellbalken bei Cirrhose entstanden sind.
3. Cysten aus Schleimdrüsen der Gallengänge.
4. Cysten aus Vasa-aberrantia.
5. Mikroskopische Cysten durch noduläre Hyperplasie und durch Adenome entstanden.

Andere Autoren schließen sich der Ansicht Sabourins an oder glauben, daß nur einzelne Entstehungsarten seiner gegebenen Einteilung dafür in Frage kommen würden. So betonen wieder Nauwerk, von Kahlden und Hufschmid den reinen Geschwulstcharakter, wie sie ihn auch für die Entstehung der Cystenniere für richtig halten. Nach ihm kommt die Bildung der Cystenleber als die eines Adenokystoms in Frage. Dmochowski und Janowski wieder bezeichnen ihre Fälle von völlig cystisch degenerierten Lebern als ein Fibroadenom, und glauben sich durch die starken cirrhotischen Veränderungen, die neben der Cystenbildung in ihrer Leber stattfand, dazu berechtigt, den Fibroadenum-Anteil zu betonen.

Hufschmid wieder erklärt das Wachstum der Cysten durch „Transsudate aus den die Cysten umgebenden Blutkapillaren" und endlich hält v. Kahden die Verflüssigung und die Degeneration der Epithelien für ursächlich als Cystenbildner.

Vorpahl hat in seiner Arbeit vor allem Untersuchungen über den Sitz und die Lokalisation der Cystenleber angestellt und kommt zu dem Schlusse, daß die Cystenleber ihren Sitz immer im interazinösen Bindegewebe, jedoch niemals in einem Azinus selbst hat. Das interazinöse Bindegewebe ist nirgends beträchtlich vermehrt, sodaß jedenfalls nie von einer echten Bindegewebswucherung gesprochen werden kann, jedoch oft sehr kernreich. Die

Cysten selbst sind mit einem oft sehr gut erhaltenen einschichtigen kubischen Epithel ausgekleidet, das in seiner ganzen Form und Anordnung dem Epithel der normalen Gallengänge gleicht, sodaß auch er sich zu der Auffassung bekennt, daß die Cystenleber auf einer Abschnürung der Gallenwege beruhe.

Als letzten Autor, der über Cystenleber gearbeitet hat, führe ich Opitz an. Dieser fand in seinen beschriebenen Fällen ein sehr gut ausgebildetes, teils homogenes, teils grobfaseriges Bindegewebe, mit zahlreichen Zellwucherungen. Das Lebergewebe selbst war zum großen Teil in seiner ursprünglichen normalen Form erhalten, an anderen Stellen jedoch von Bindegewebszügen plötzlich unterbrochen. Die Leberzellen in der nächsten Umgebung dieser Bindegewebszüge waren gewöhnlich verschmälert oder ganz atrophisch. Er sah Bilder an manchen Stellen, die ihn an Stauungsleber erinnerten. Das atrophische Lebergewebe enthielt zuweilen ein reichliches gelbbraunes Pigment, welches besonders um die Kerne sehr dicht gelagert war. Die Kerne selbst hatten oft die vierfache Größe von normalen Kernen. Die Gefäße, vor allem die Venae centrales, fand Opitz häufig gleichmäßig erweitert und vermehrt. Als eine Besonderheit in der Cystenleber sah er an Zahl sehr vermehrte regenerativ gewucherte Gallengänge, welche sich häufig im Bindegewebe vorfanden und durch ihre intensive Färbung von den übrigen auffielen. Er hielt sie für neugebildete Gallengänge, welche ein feinstes Netzwerk mit reichlichen Erweiterungen bilden. Diese neugebildeten Gallengänge waren für ihn ein typisches Merkmal für die Cystenleber.

Im Anschluß an die Uebersicht über das Schrifttum teile ich meine eigene Beobachtung mit.

Anamnese:

Es handelt sich um eine beinahe ausgetragene weibliche Totgeburt am Ende des neunten Monats. Sämtliche Zeichen der Reife waren noch nicht ganz ausgeprägt. Die Geburt verlief spontan ohne größere Schwierigkeit, das Kind kam jedoch tot zur Welt. Die Frau war eine Drittgebärende. Beide anderen Kinder, ein Knabe und ein Mädchen, leben, sind gesund und weisen keine Zeichen von irgendwelchen Entwicklungsannomalien auf.

Sektionsbefund:

Die am 27. Juli 1927 vorgenommene Sektion ergab Folgendes: Weibliche Kindesleiche, 47 cm lang, 2900 g

schwer. Haut von blaßrötlicher Farbe, straff, Schleimhäute gut durchblutet. Nabelschnur frisch, mit glatter Schnittfläche, 2 cm vom freien Rande unterbunden. Vernix caseosa am ganzen Körper spärlich vorhanden. Fingernägel weich, bläulich verfärbt, die Fingerkuppe gerade erreichend. Auf dem Rücken noch wenig Lanugo — Behaarung.

Kopfsitus!

Kopf von normaler Größe. Kopfknochen mäßig hart, gut konfiguriert. Große und kleine Fontanelle nicht vollkommen geschlossen. Kopfgeschwulst am Hinterhaupt angedeutet. Gesicht gut entwickelt. Muskulatur normal.

Brustsitus!

Zwerchfellstand beiderseits am Unterrand der 4. Rippe. Nach Oeffnung der Brusthöhle finden wir beide Lungen zurückgesunken. Beide Lungen sind vollkommen luftleer, die Schwimmprobe fällt demgemäß negativ aus. Lungengefäße normal entwickelt. Trachea und Bronchieen frei.

Das Herz ist sowohl in den Vorhöfen, wie auch in den Kammern ganz mit flüssigem Blut und mit sehr weichen Cruormassen gefüllt. Der rechte Ventrikel ist etwas vergrößert. Perikard normal, die regelrechte Menge seröser Flüssigkeit enthaltend. Myokard im rechten Ventrikel etwas hypertrophisch, sonst vollkommen normal. Endokard ohne Besonderheiten, Klappen zeigen keine Auflagerungen. Foramen ovale und Ductus Botalli sind offen. Ductus Botalli ist sehr eng und nur für einen feinen Sondenknopf durchgängig.

Die Halsorgane zeigen keinen pathologischen Befund. Thymus groß und blaß.

Bauchsitus!

Die Bauchorgane wurden im Zusammenhang herausgenommen und in Formalin gehärtet. Darauf wurden vom Bauchsitus fotografische Aufnahmen gemacht. Zur besseren Uebersicht wurde dabei die Milz und der Magen entfernt, die keine pathologischen Veränderungen zeigten.

Belichtungszeit: 30. Blende: 18. $^1/_2$ nat. Größe.

Magen, Dünndarm und Dickdarm zeigten geringen Mekoniumgehalt. Die Schleimhaut des Magendarmkanals zeigt keine Besonderheiten. Im Bilde liegt der Dünndarm in der Mitte der Aufnahme, zur besseren Uebersicht wurde er so zusammengelegt. Der Dickdarm rahmt das ganze Bild ein. Die Leber ist in allen Massen etwas vergrößert, ihre Oberfläche ist glatt und spiegelnd; sie zeigt normale Form. Auf der Schnittfläche dagegen sieht man zahlreiche Cystchen in Hirse- bis Hanfkorngröße, welche eine homogene Masse enthalten. Im Bilde ist sie links oben zu sehen.

Die beiden Nieren sind auf das Doppelte ihrer Form vergrößert, sind an sich gleich groß und auch gleich entwickelt. Auf dem Bilde sind sie beiderseits als retroperitoneale Tumoren sichtbar. Caudalwärts nähern sie sich bis auf weniges, während sie cranialwärts etwas divergieren. Die renale Gefäßversorgung ist stark entwickelt. (Im Bilde besonders gut r e c h t s sichtbar.)

Größe der beiden Nieren rechts und links genau gleich, Länge: 11 cm, Breite: 8,5 cm, Dicke: 9,5—10 cm. Gewicht:

linke Niere 95 g, rechts 102 g. Von fötalen Einziehungen ist nur wenig zu sehen, es sind nur noch kleine Einschnitte und Grübchen vorhanden. Die Fettkapsel ist an beiden Nieren gut entwickelt, Kapsel selbst leicht abziehbar.

Zur besseren Uebersicht wurde der Durchschnitt durch eine Niere in einer Aufnahme vom Maßstabe $^1/_1$ festgehalten.

Die Nierenoberfläche erwies sich als ganz glatt, zeigte keinerlei cystische Entartungen. Im Rindenteil sieht man zahlreiche aber kleine Cystchen, während diese nach den Nierenkelchen an Zahl zwar ab-, jedoch an Größe zunehmen. Die Nierenkelche sind ebenfalls erweitert und vergrößert.

Die Hilusgegend zeigt mäßige Einziehungen, während die übrigen Teile gleichmäßig aufgetrieben erscheinen. Die ganze Niere zeigte in frischem Zustande eine schwammige, beinahe cavernöse Konsistenz mit einer Art von Pseudofluctuation; durch die Härtung in Formalin schwand dieser Zustand. Der Abgang des Ureters sowie ein Stück seines Verlauf kam in den Schnitt zu liegen und erwies sich als mäßig erweitert. Beide Ureteren sind überall durchgängig.

Die beiden Nebennieren saßen nicht den beiden Nieren direkt als Kappe auf, sondern fanden sich nach oben und median verschoben, von normaler Größe und Konsistenz. Bei Oeffnung der Harnblase fand man diese leer. Am Trigonum Lieutaudii sind die beiden Uretermündungen als feine Pünktchen sichtbar, welche für eine feine Sonde passierbar sind. An den Genitalien finden wir nichts besonderes. Der Uterus besteht noch deutlich aus zwei Hörnern, an welche sich die beiden Tuben anschließen am oberen Rande hiervon je ein ungefähr 3 cm großes, walzenförmiges Ovarium. Die Ligamenta rotunda sind deutlich als kurze, dicke Stränge zu erkennen; sie inserieren am Ende jedes Unterhornes. Große Schamlippen bedecken die kleinen noch nicht vollständig. Die Harnröhrenmündung befindet sich an der richtigen Stelle und ist für feinste Sonden durchgängig.

Von einer Mißbildung, wie sie andere Autoren beschrieben haben und ich sie schon weiter oben erwähnt habe, ist in unserem Falle nichts zu sehen. Ich muß zur Ergänzung des Krankheitsbildes anführen, daß die Wassermannsche Reaktion, die mit dem Blut, das vor der Sektion entnommen wurde, stattfand, ein negatives Ergebnis zeitigte.

Mikroskopischer Befund der Serienschnitte:

I. Nieren.

Von den Nieren habe ich Reihenschnitte angelegt, die in der Längsrichtung durch die Nierensubstanz gelegt sind, sodaß sie in ihrer Ausdehnung ungefähr dem Bezirk eines Markkegels entsprechen. Unterschiede zwischen linker und rechter Niere sind dabei nicht festzustellen, wie auch das mikroskopische Verhalten beider Nieren annähernd gleich ist. Von typischen Stellen wurden dann Mikrofotogramme gemacht und von diesen zwei ausgewählt. Das eine zeigt die Struktur der Niere bei schwacher Vergrößerung als Uebersichtsbild, die andere eine charakteristische Stelle in Nähe der Nierenkapsel bei stärkster Vergrößerung. Die Bilder wurden im Pathologischen Institut der Universität Breslau hergestellt. Bei den Aufnahmen waren mir Herr Dr. Bettinger und Herr Medizinalpraktikant Jupe behilflich, denen ich auch an dieser Stelle meinen Dank aussprechen möchte.



Die erste mikrofotografische Aufnahme habe ich als Uebersichtsaufnahme gemacht, um einen Ueberblick über die Veränderungen in der ganzen Niere zu bekommen, und um die Größe und Form der einzelnen Cysten zu zeigen. Man sieht weiterhin, daß die Glomeruli, wie auch die geraden Harnkanälchen an Zahl erheblich unter der Norm bleiben. Gewundene Harnkanälchen oder eine „Henlesche Schleife" ist auf diesem Bilde mit Sicherheit überhaupt nicht nachzuweisen. Außer diesen sieht man mehrere Gefäße, einige Stellen mit glatter Muskulatur und vor allem eine große Menge von Bindegewebe.

Die Aufnahme zeigt einen Nierenschnitt bei stärkster Vergrößerung, bei dem wir die Einzelheiten genau erkennen können. Die in dem Bilde zunächst auffallenden Cysten zeigen unregelmäßigste Gestalt: teils sind sie rund, teils oval; aber auch andere Formen finden sich. Der Cysteninhalt bestand ursprünglich aus einer homogenen Masse, die aber hier durch die vorgenommene Formalinhärtung zum größten Teile ausgefallen ist. Die Cysten selbst finden wir sowohl in der Rindenschicht wie in der Marksubstanz. In der Größe schwanken sie von Erbsen bis zu den kleinsten Cystchen, welche mit unbewaffnetem Auge nicht mehr zu sehen sind. Die Wände der Cysten werden

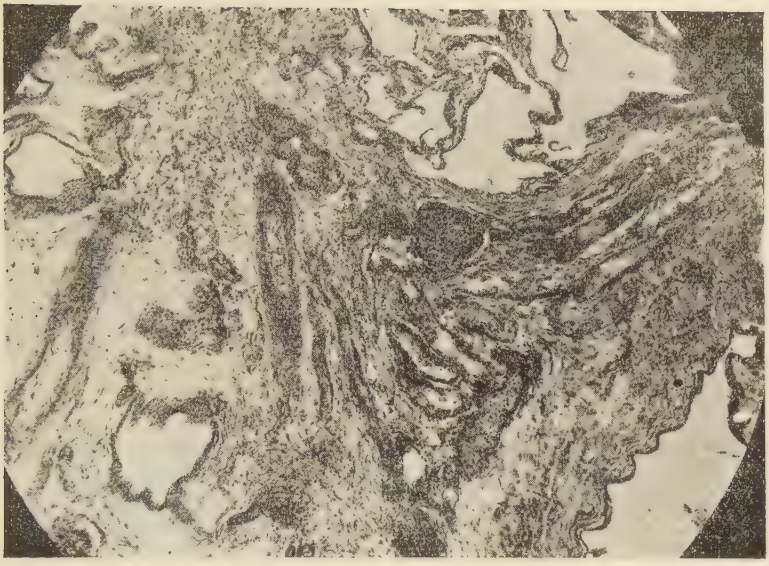

durch eine Tunica propria gebildet. An den größeren Cysten ist die Tunica propria weniger deutlich ausgebildet. Diese Schicht finden wir nach innen zu ausgekleidet mit einem hohen kubischen Epithel. Wie auf dem Bild erkenntlich, sind die großen Cysten durch Konfluenz von mehreren kleineren entstanden. Im Bilde ganz oben sieht man ein derartiges Ineinanderfließen der Cysten. Teile der früheren Cystenwände sind noch deutlich erhalten. Die Ansicht von den meisten anderen Autoren kann ich nicht teilen, daß diese Cysten sich nur im Rindenteil der Niere finden, ich habe im Gegensatze hierzu bei allen meinen Schnitten gefunden, daß die Cysten nach den Nierenbecken zu, also im Markteil zwar an Zahl abnehmen, an Größe aber im Gegenteil zunehmen. In der äußersten Rindenschicht jedoch, also unmittelbar unter der Kapsel der Niere habe ich keine Cysten gefunden.

Der größte Teil des Nierenparenchyms ist geschwunden und an seine Stelle ist ein sehr kernreiches Bindegewebe getreten, das in vielem an junges Granulationsgewebe erinnert. In der Marksubstanz findet sich ein mehr derbfaseriges Bindegewebe, welches an manchen Stellen von Blutungen durchsetzt ist, an anderen Stellen mehr den Eindruck von kleinzelliger Infiltration macht. Diese Infiltrate bestehen hauptsächlich aus Rundzellen.

Der in der Mitte der Fotografie gelegene Glomerulus ist in seinen wesentlichen Teilen noch ziemlich gut erhalten, während die anderen Glomeruli am unteren Rande der Aufnahme starke Zeichen von Degeneration aufweisen. Auffällig ist hier vor allem die ganz geringe Zahl der Glomeruli; statt ihrer finden wir meistens kleine rudimentäre Knäuel, welche gewöhnlich dem Rande einer Cyste anliegen und Glomerulusreste darstellen. Das diese Knäuel umgebende Gewebe muß man als erweiterte Bowmansche Kapsel deuten. Sie sind von einer feinkörnigen Substanz und zum Teil von desquammierten Epithelien angefüllt. Fast alle kleineren Cysten enthalten irgendwelche Reste eines Glomerulus. Diese Gefäßschlingen sind mit einer Schicht kubischer Epithelien überzogen und unterscheiden sich dadurch nicht unwesentlich von Glomeruli in normalen Nieren. Bei größeren Cysten finden sich an Stelle dieser Knäuel nur eigentümliche papilläre Erhebungen, die aber nichts anderes als Gefäßschlingen darstellen.

Was als Nächstes an den Schnitten auffällt, sind eigentümliche Zellnester, die sich in bestimmten Abständen verstreut, hauptsächlich unter der Nierenkapsel finden. Sie setzen sich gewöhnlich aus ein bis mehreren gewundenen Harnkanälchen und in Bildung begriffenen Glomeruli zusammen; dazu kommen zahlreiche indifferente Rundzellen. Die Kerne und das Innere dieser Epithelröhren sind ganz verschieden gefärbt. Allem Anschein nach haben wir es hier mit in Bildung begriffenen Harnkanälchen zu tun. Zwischen diesen liegen feinste Gefäße und Kapillaren.

Ganz anders sieht die Marksubstanz aus. Es imponiert hier besonders großer Bindegewebsreichtum, wogegen epitheliale Elemente ganz zurücktreten. Dieses Bindegewebe ist außerordentlich feinfaserig und fibrillär mit spärlichen großen Kernen. Wir können es am besten mit einer Gewebsart vergleichen, wie sie beim Fibroma molluscum vorkommt. Blutgefäße sind darin reichlich entwickelt. In der Marksubstanz verstreut liegen helle eigenartige Bindegewebsinseln, um welche konzentrische Faserzüge angeordnet sind, welche die Inseln scharf von ihrer Umgebung abgrenzen. Die Substanz der Insel bildet ein unreifes Gewebe, das aus meist spindelförmigen Zügen besteht.

Nicht nur die Glomeruli sind cystisch erweitert, sondern auch die geraden Harnkanälchen zeigen cystische Ausbuchtungen, nehmen also ebenfalls an der Degeneration teil. Manche geraden Harnkanälchen zeigen kein Lumen, sondern

sind mit Epithel ausgekleidet und mit einer dicken Wand unreifen Gewebes umgeben.

Eine weitere Sonderheit sind breite Bündel von fibromuskulärem Gewebe, die um die Sammelröhren herumliegen und in die Niere hineinstrahlen. Bei der Epikrise wird von diesen Prozessen noch zu reden sein.

Mikroskopische Untersuchungen der Leber.

Von der Leber wurden ebenfalls Serienschnitte hergestellt und ein besonders charakteristischer Schnitt ist durch Mikrofotogramm im Bilde festgehalten worden. Hiervon ist eine Uebersichtsaufnahme bei schwacher Vergrößerung und die typischste Stelle bei starker Vergrößerung aufgenommen.



Man sieht im Uebersichtsbild wieder zahlreiche Cysten von wechselnder Form und Größe. Auch hier sind die größeren Cysten durch Confluenz von mehreren kleineren entstanden. Auf dem Bilde kommt dies besonders gut links oben heraus. Hier sehen wir, daß ursprünglich zwei voneinander getrennt angelegte Cysten Anschluß gefunden haben. Man beobachtet zwischen beiden noch eine gut ausgeprägte Epithelbrücke. Neben dem für die Cysten typischen einschichtigen, kubischen Epithel,

welches die Brücke gewissermaßen einrahmt, sehen wir in der Mitte hiervon noch einwandfreies Lebergewebe, in welchen die an und für sich runden Leberzellkerne durch Kompression Spindelkernzellenform angenommen haben. Das Epithel der einzelnen Cysten ist gut erhalten. Es ist, wie oben beschrieben, einschichtig und kubisch, und gleicht somit genau den Epithelien der normalen Gallengänge. In der nächsten Umgebung von größeren Cysten finden wir sehr zahlreiche kleinste Cystchen, die wie mäßig erweiterte Gallengänge aussehen. Sie hängen sehr oft miteinander zusammen, was besonders gut auf Serienschnitten herauskommt, aber auch im Bilde rechts oben wenigstens angedeutet ist. Nirgends aber sieht man, daß diese feinsten Cystchen mit normalen Gallengängen in direktem Zusammenhang stehen, oder einen solchen mit den großen Cysten gefunden haben. Diese kleinsten Cystchen finden wir aber auch, allerdings viel weiter voneinander entfernt, in Gebieten der Leber, welche makroskopisch einen normalen Eindruck machen. Sie haben ihren Sitz stets im interacinösen Bindegewebe, dagegen niemals innerhalb eines Acinus selbst. Vereinzelte Gallengänge sehen wir in diesen scheinbar normalen Gebieten cystisch erweitert..

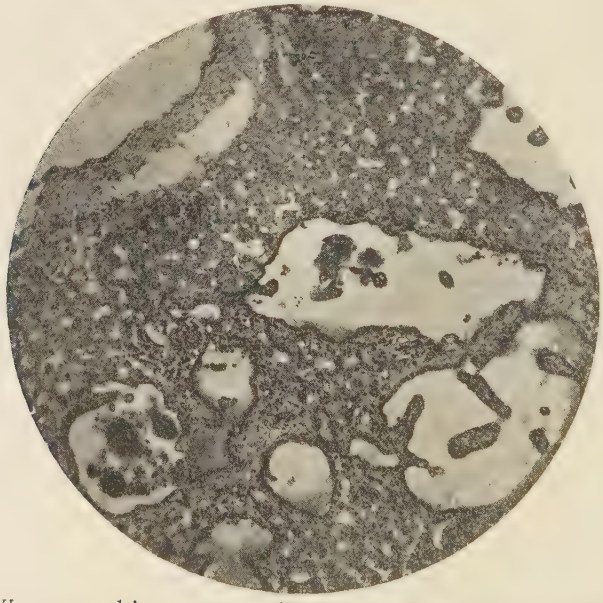

Was uns hier nun weiter ganz besonders auffällt, ist die enorme Zahl der neugebildeten Gallen-

gänge, die oft ein richtiges Netzwerk mit zahlreichen Erweiterungen bilden. Ein Teil dieser Gallengänge scheint noch keinerlei Lumen zu haben, und stellt sich als ein aus mehreren Zellagen bestehender solider Strang dar. Andere sind, wie schon beschrieben, cystisch erweitert. Im großen und ganzen sehen wir bei diesem mit stärkster Vergrößerung aufgenommenen Bilde genau dieselben Verhältnisse. Daß die großen Cysten durch Confluenz mehrerer kleinerer entstanden sind, sehen wir auch hier mit aller Deutlichkeit. Ebenso vermissen wir eine stärkere Wucherung der Gallengänge selbst, die hier in überaus großer Zahl vorhanden sind. Die Befunde der Cystenleber werden von denen der Cystenniere durch das Fehlen jeder erheblichen Bindegewebswucherung unterschieden. Auch das interacinöse Bindegewebe ist nirgends erheblich vermehrt, jedoch können wir überall die Beobachtung machen, daß es viel kernreicher als normal ist. Die Kerne selbst haben an Größe zum Teil erheblich zugenommen. Besonders kernreich ist das Gewebe in der unmittelbaren Umgebung von größeren Cysten. Hier machen die Cysten zum Teil den Eindruck, als sei ihre Wand nicht nur von einer einschichtigen Lage von kubischem Epithel ausgekleidet, sondern als habe sich hierzu noch eine bindegewebige Wand entwickelt. Im Gegensatz zu den Cystennierenpräparaten ist hier der Jnhalt der einzelnen Cysten noch erhalten. In den kleineren Cysten findet sich eine ziemlich homogene Masse aus feinkörnigem Detritus. Die größeren Cysten sind zum größeren Teile leer. An ihren Wänden findet sich eine mehr grobfaserige, aus körnigem Detritus oder abgestoßenem, teilweise degeneriertem Epithel bestehende, zum Teil fetthaltige Masse. Gallenpigment war in den Lebercysten nirgends nachzuweisen, solches war nur in normalen nichterweiterten Gallengängen vorhanden. Gefäße, Venen wie Arterien, sind in der Cystenleber reichlich vorhanden.

Das Studium der kongenitalen Cystenniere mit Kombination der Cystenleber hat in der Forschung dahingeführt an drei große Möglichkeiten der Entstehung zu denken. Ein Teil der Autoren glaubt, daß es sich bei Cystenniere und Cystenleber um entzündliche Processe handelt, ein anderer Teil hält diese Bildungen für echte Geschwülste, beziehungsweise für ein geschwulstmäßiges Wachstum und endlich ein dritter und größter Teil faßt sie als embryonale Hemmungsmißbildung auf.

Gegen die erste Aufstellung spricht, daß man von eigentlich entzündlichen Prozessen bei der Cystenniere und Cystenleber in vielen Fällen nichts findet. In den wenigen Fällen, in denen entzündliche Prozesse einwandfrei festgestellt wurden, dürften diese wohl nicht genügen, eine Bildung von Cysten hervorzurufen, zumal es außerordentlich schwierig ist zu entscheiden, ob die Entzündung primär oder sekundär entstanden ist.

Was einen Teil der Autoren veranlaßt, von echter Geschwulst zu reden, ist vor allem die Organvergrößerung, die sie bei ihren Fällen sahen. Je nach der Art dieses Zellwachstums sprechen sie dann von reinem Adenom, Adenocystom, Fibroadenom. Geschwulstmäßiges Wachstum ist jedoch auch nur in einem Teil der Fälle nachzuweisen. Eine Erklärung für die Entstehung der Cystenniere und Cystenleber muß aber möglichst sämtlichen Fällen genügen können.

Mit anderen Autoren bin ich zu dem Resultat gekommen, daß es sich um eine embryonale Irrung handelt, Hemmungsbildung — Hamartom im Sinne E. Albrechts. Die Störung ist in der Niere selbst zu suchen, stellt also ein Vitium primae formationis dar. Daß dies der Fall ist, können wir am besten beurteilen, wenn wir auf den Sitz der Cysten selbst achten. Handelte es sich um eine Geschwulst, so müßten alle Teile des betreffenden Organes gleichmäßig befallen sein oder aber die Geschwulst müßte von den verschiedensten Teilen des Organs ausgehen. Bei allen beschriebenen Fällen aber sehen wir ein scharfes Abschneiden der Cysten am Nierenbecken. In der Nähe des Nierenbeckens wird ja ein richtiger bindegewebiger Wall gebildet, mit dem die Cysten schlagartig aufhören. Ich bin durch eigene Untersuchungen zu dem Resultat gekommen, daß es sich um eine fehlerhafte Anlage, beziehungsweise um eine Entwicklungsstörung der Glomeruli und der Harnkanälchen handelt. Makroskopisch kann geschwulstähnliches Aussehen die Folge sein. Die Harnkanälchen haben den letzten Anschluß an das Nierenbecken durch vorgelagerte Bindegewebsmassen nicht gefunden, und hieraus entwickelte sich dann die cystische Entartung der Glomeruli und der Harnkanälchen. Daraus aber kann man auch weiter schließen, daß die Harnkanälchen unabhängig vom Nierenbecken entstehen müssen, daß also die Nieren aus mindestens zwei verschiedenen Anlagen entstehen müssen. Die Uebergänge von Fehlbildungen (Cysten) zu Regeneration und Hypergeneration und

von dieser Form des Ueberersatzes zu echter Blastombildung sind fließend. Deswegen bereitet es im einzelnen Falle Schwierigkeiten zu entscheiden, ob ein echtes Gewächs vorliegt oder nicht. Diese Streitfragen werden ganz besonders bei der Stellung des Adenoms im onkologischen System anschaulich. Bei der Cystenbildung fehlen indessen jegliche Kennzeichen eines echten Neoplasmes. Im übrigen ist es für die Forschung belanglos, ob es sich bei der Cystenniere und Cystenleber um eine embryonale Irrung, beziehungsweise um eine Hemmungsmißbildung handelt, sondern vielmehr möchte ich spekulativ der Ansicht zuneigen, daß sowohl Geschwulst wie Hemmungsmißbildung vielleicht auf die gleichen embryonalen Ursachen zurückgehen können, die in einem Stadium der Entwicklung liegen, das bis jetzt noch nicht genügend erforscht ist und welches spätestens im Blastulastadium zu finden wäre.

Zum Schlusse erfülle ich die angenehme Pflicht, meinem hochverehrten Lehrer, Herrn Professor Henke, für die Anregung zu der Arbeit und für die freundliche Ueberlassung des Materials und die liebenswürdige Unterstützung während der Arbeit meinen ergebensten Dank auszusprechen.

Literatur.

1. Arnold: Angeborene einseitige Nierenschrumpfung mit Cystenbildung. Beiträge von Ziegler, Bd. 8. 1890.

2. Bencker: Inaug.-Dissert. Erlangen. 1902.

3. Beckmann: Ueber Nierencysten. Virchow-Archiv, Bd. 9, S. 221.

4. Beckmann: Zur Kenntnis der Niere. Virchow-Archiv, Bd. 11, S. 121.

5. Borst: Die Lehre von den Geschwülsten. Wiesbaden 1902.

6. Borst: Festschrift zur Feier des 50jährigen Bestehens der physiol. med. Ges. zu Würzburg. 1899. S. 7.

7. Brückner: Virchow-Archiv. Bd. 46, S. 305.

8. Busse: Ueber Cystenniere und andere Entwicklungsstörungen der Niere. Virchow-Archiv. Bd. 175.

9. Calmann: Inaug.-Diss. Berlin. 1893.

10. Chotinsky: Ueber Cystennieren. Inaug.-Diss. Bern. 1882.

11. Dmochowski und Janowski: Ein seltener Fall von totaler cystischer Entartung der Leber. Zieglers Beiträge, Band 16, 1884.

12. Dunger: Inaug.-Diss. Leipzig. 1904.

13. Durlach: Ueber Entstehung der Cystenniere. Inaug.-Diss. Bonn. 1885.

14. Englisch: Ueber angeborene Verschließungen und Verengerungen der männlichen Harnröhre. Archiv für Kinderheilkunde. 1881, Seite 85.

15. Ewald: Berliner klinische Wochenschrift. 1892, Nr. 2.

16. Fels: Münchener med. Wochenschrift. 1902, Seite 1798.

17. Förster: Handbuch der path. Anatomie, 2. Auflage, Bd. 2, Seite 357.

18. Frohmann: Deutsche med. Wochenschrift. 1899, Seite 191.

19. Fürbringer: Deutsche med. Wochenschrift. 1892, Nr. 2.

20. Gänsbauer: Inaug.-Diss. München. 1893.

21. Gegenbauer: Lehrbuch der Anatomie des Menschen. 2. Auflage, S. 125.

22. Hanau: Ueber kongenitale Cystenniere. Inaug.-Diss. Gießen. 1890.

23. Hamburger, Ove: Ueber die Entwicklung der Säugetierniere. 1890.

24. Hansemann: Zeitschrift für klin. Medizin. Nr. 44.

25. Hausmann: Inaug.-Diss. Leipzig. 1895.

26. Hein: Inaug.-Diss. Königsberg. 1899.

27. Henke: Jahresbericht der Schlesischen Gesellschaft für vaterländische Kultur.

28. Herxheimer: Ueber Cystenbildung der Niere und der abführenden Harnwege. Virchow's Archiv. Band 185. 1906.

29. Herxheimer: Grundriß der path. Anatomie. 13.—14. Auflage. 1919.

30. von Hippel: Leberadenom. Virchow-Archiv. Band 123. Seite 477.

31. Hornowski: Einige Bemerkungen über die Entstehung der angeborenen Cystenniere. Virchow-Archiv. Bd. 207. 1912.

32. C. v. Kahlden: Genese der multilokulären Cystenniere und der Leber (Cysten). Zieglers Beiträge. Bd. 13, Seite 291.

33. C. v. Kahlden: Ueber kongenitales Adenom beider Nieren. Ziegler's Beiträge. Bd. 15. S. 626.

34. C. v. Kahlden: Ziegler's Beiträge 1901/02. S. 297.

35. Kaufmann: Lehrbuch der speziellen pathol. Anatomie. 2. Auflage. 1909.

36. Koster: Nederland. Archief voor Geness- en Naturkund. Nr. 2. pag. 779. und Nr. 3. pag. 103.

37. Krause: Inaug.-Diss. Würzburg. 1899.

38. Krönlein: Verh. d. Ges. für Chir. 1899. 28. Kongr. Pag. 151.

39. v. Kupffer: Untersuchungen über die Entwicklung des Harn- und Geschlechtssystem. Archiv für mikroskop. Anatomie. Bd. 1. 1865.

40. Lambrecht: Inaug.-Diss. Würzburg. 1889.

41. Leichtenstern: Deutsche med. Wochenschrift. 1884. Nr. 51. S. 834.

42. Lejars: Du gros rein polykystique de l'adulte. Paris. 1888. (these.)

43. Lichthein: Ziegler's Beiträge zur path. Anatomie. Bd. 12. pag. 9.

44. Lindegger: Inaug.-Diss. Straßburg. 1894.

45. Lust: Inaug.-Diss. Leipzig. 1895.

46. Luyken: Inaug.-Diss. Kiel. 1903.

47. Mansa: v. Siebold's Journal für Geburtshilfe. Bd. 15. pag. 683.

48. E. Meyer: Virchow-Archiv. 1903. Band 173. H. 2. pag. 209.

49. Mirabeau: Beitrag zur Lehre von den fötalen Cystennieren. Monatsschrift für Geburtshilfe und Gynäk. Bd. 2. pag. 216. 1900.

50. v. Mutach: Beitrag zur Genese der kongenitalen Cystenniere. Virchow-Archiv. Bd. 142. 1895.

51. Naunyn: Archiv für Anat., Phys. und wissenschaftliche Medizin. 1866. pag. 710.

52. Nawerk u. Hufschmith: Ueber das multilokuläre Adenokystom der Niere. Ziegler's Beiträge. Bd. 12. 1893.

53. Nieberding: Sitzungsbericht der phys.-med. Gesellschaft zu Würzburg. Siehe Münchner med. Wochenschrift 1897. Nr. 33.

54. Niemer: Deutsche med. Wochenschrift. 1898. S. 110.

55. Opitz, Erich: Ein Fall von Leber- und Nierencysten. Inaug.-Diss. Kiel. 1895.

56. Ottendorf: Inaug.-Diss. Bonn. 1897.

57. Philippson: Virchow-Archiv. Bd. 111. 1888.

58. Plenke: Zur Kenntnis der solitären Lebercysten. Virchow-Archiv. Band 201. 1911.

59. Rayer: Traité des maladies des reins. Bd. 3. pag. 483, 487, 503, 515.

60. Ribbert: Ueber die Entwicklung der bleibenden Nieren und über die Entstehung der Cystenniere. Verhandlung der deutsch. path. Gesellschaft, Bd. 2. 1900.

61. Riede: Untersuchungen zur Entwicklung der bleibenden Nieren. Inaug.-Diss. München. 1887.

62. Rokitansky: Lehrbuch der path. Anatomie. 3. Auflage. Bd. 3.

63. Schenkel: Virchow-Archiv. Bd. 173. H. 2. pag. 247.

64. Schmitz, Paul: Ueber kongenitale Cystenniere mit besonderer Rücksicht auf ihre Genese. Inaug.-Diss. Halle. 1896.

65. Schwerter: Inaug.-Diss. Würzburg. 1897.

66. Schultz: Inaug.-Diss. Halle. 1896.

67. Schultz: Ueber kongenitale Cystenniere. Inaug.-Diss. Würzburg. 1897.

68. Seitz: Münchner med. Wochenschrift. 1903. pag. 505.

69. Senator: Deutsche med. Wochenschrift. 1892. Nr. 2.

70. Stör: Inaug.-Diss. Regensburg. 1887.

71. Terburgh: Ueber Leber- und Nierencysten. Inaug.-Diss. Bonn. 1891.

72. A. Theilhaber: Ein Fall von Cystenniere. Monatsschrift für Geburtshilfe und Gynäkol. Heft 4. April 1899.

73. Thompson: Die Bedeutung von embryonalen Entwicklungsstörungen für die Entstehung von Cysten in der Niere. Virchow-Archiv. Bd. 188.

74. Thorn: Beitrag zur Genese der Cystenniere. Inaug.-Diss. Bonn. 1882.

75. Virchow: Berliner geburtshilfliche Verhandlungen. 1847. Bd. 2. pag. 170.

76. Virchow: Die krankhaften Geschwülste. pag. 270. Berlin 1863. Berliner klinische Wochenschrift.

77. Virchow: Gesammelte Abhandlungen. pag. 864.

78. Virchow: Berliner klinische Wochenschrift. 1892. pag. 105.

79. Virchow: Deutsche med. Wochenschrift. 1892. Nr. 2.

80. Fr. Voelcker: Ueber cystische Erkrankungen der Niere. Spez. Pathologie u. Therapie innerer Krankheiten.

81. Fr. Vorpahl: Kongenitale Cystenleber und Cystenniere mit Uebergang in riesenhafte Kystombildung. Zieglers Beiträge zur path. Anatomie. Bd. 53. pag. 477. 1912.

82. Wiegang: Ueber kongenitale Cystenniere. Inaug.-Diss. Marburg. 1899.

83. Woehl: Inaug.-Diss. Freiburg. 1897.

84. Witte: Inaug.-Diss. Königsberg. 1896.

85. Wolff: In Orth's Lehrbuch für path. Anatomie. Bd. 2. pag. 14.

86. Wollenberg: Inaug.-Diss. Königsberg. 1889.

87. Zimders: Inaug.-Diss. Greifswald. 1903.

88. E. Albrecht: Vh. Deutsche path. Ges. 7. 1904 (Hamertome). Geschwulstprobleme. Frkf. Ztschr. f. Path. Nr. I und II.

Lebenslauf.

Ich, Egon Kast aus Triberg i. Baden, kathol. Konfession, Sohn des praktischen Arztes Dr. med. Josef Kast, wurde am 10. Mai 1899 zu Triberg im Schwarzwald geboren. Ich besuchte die Vorschule, die Realschule zu Triberg und das Real-Gymnasium zu Villingen. Im Sommer 1917 machte ich das Kriegsnotabitur. Etwa 1½ Jahre blieb ich als Flugzeugführer beim Heeresdienst. Nach Kriegsende widmete ich mich auf den Universitäten Heidelberg, Tübingen und Marburg dem medizinischen Studium. Nach am 19. 11. 1921 in Marburg bestandener ärztlicher Vorprüfung, hörte ich in Heidelberg, Freiburg und Breslau. In der Inflationszeit war ich gezwungen das Studium aufzugeben und war 1½ Jahre bei einer Bank. Das medizinische Staatsexamen bestand ich im Mai 1927.

.....